

Berk Bilgen¹
Eylül Berker²
Burak Saygın²
Onur Geçkili³
Mustafa Ramazanoğlu⁴

Alt anterior dişli çenede quattrofix opsiyonu: Olgu sunumu

Quattrofix option in lower anterior mandible: A case report

ÖZET

Dental implantoloji her geçen gün gelişmektedir. Dental implantların operasyon gününde yüklenmesi sayesinde fonksiyon ve estetik hemen rehabilite edilebilmektedir. Tam dişsiz hastalarda posterior bölgede vertikal ve horizontal açıdan yeterli kemik bulunmadığı durumlarda posteriora açılı, anteriorda ise düz yerleştirilmiş implantlar üzerine yapılan sabit protez operasyon gününde hastaya teslim edilebilmektedir. Bu sayede başarı şansı düşük ileri cerrahi yöntemlerden, kısa implant kullanımından kaçınılabilmektedir. Bu vaka sunumunda, periodontal sağlığını kaybetmesi sebebiyle alt çenesinde mevcut dişlerinin çekimi planlanan bir hastanın, posterior bölgesinde yeterli kemik hacmi mevcut olmadığından anterior bölgeye ikisi açılı ikisi ise düz olarak yerleştirilen dört implant üzerine hemen yüklemeye yapılarak vidalanan geçici sabit protezi sunulmaktadır.

Anahtar kelimeler

Quattrofix Konsepti, Hemen Yüklemeye, Dental İmplant, Geçici Sabit Protez.

ABSTRACT

Dental implantology is developing every year. The immediate loading of dental implants, allows restoring the function and aesthetic in the surgical operation day. When the posterior bone volume is insufficient vertically or horizontally in the posterior regions, the concept of inserting angulated, implants in the posterior and straight implants in the anterior region provides an opportunity for immediate loading of four implants, with fixed prosthesis. Thus, advanced surgeries with low success rates and usage of short dental implants can be avoided. In this case report, the fixed prosthesis that was screwed on four dental implants placed in the anterior region in accordance with this concept was presented.

Key words

Quattrofix Concept, Immediate Loading, Dental Implant, Temporary Fixed Prosthesis.

GİRİŞ

Eksik dişlerin protetik tedavi ile rehabilite edilmesinde dental implantların kullanımı Brenemark'ın yaklaşık 60 yıl önceki çalışmalarına dayanmaktadır (1). Özellikle tam dişsiz çenelerde implant üstü protetik tedaviler hastaların yıllardır süren alt üst tam protez kullanımının doğurduğu problemleri engellemiştir (1, 2). Tam dişsiz çenelerin implant desteği ile tedavisi sürecinde doğru planlamanın başarıya direkt olarak bir etkisi olduğu yapılan çalışmalarla ortaya konulmuştur (1-5). Mevcut kemik hacmi, yumuşak dokunun durumu, çeneler arası interoklüzal mesafe, hastanın sosyoekonomik durumu ve alışkanlıkları doğru planlama yapılmasında dikkat edilmesi gereken faktörler arasında yer almaktadır (2-4).

Dişsiz çenelerde, yetersiz kemik hacminin varlığında implant yerleştirilirken; sinüs lifting, kemik augmentasyonları gibi ileri cerrahi yöntemler kullanılması, kısa implantların yerleştirilmesi, uzun kanti-levere sahip restorasyonların yapılması gibi yöntemlere başvurulabilmektedir (4, 5). Ancak bu yöntemler ile tedavi daha komplike hale gelmekte; ayrıca başarısızlık görülme riski de artabilmektedir (4, 5). Günümüzde, bu negatif durumların önüne geçmek ve dişsiz çenenin anterior bölgesinde mevcut olan kemikten maksimum düzeyde yararlanabilmek amacıyla iki adet distale açılı iki adet de ön tarafa düz yerleştirilen implantlarla tüm dişsiz çeneyi rehabilite etme şansı sunan All on 4, Fast and Fixed veya Quattrofix gibi firma kaynaklı çeşitli isimlerle adlandırılan fakat genel prensipleri bakımından benzer olan konseptler sıklıkla uygulanmaktadır (6). Bu tedaviler sayesinde açılı olarak yerleştirilen implantlar ile kantilever uzunluğu artırılabil-mekte ve operasyonun yapıldığı gün geçici restorasyon yerleştirilen implantlar üzerine uygulanabilmektedir (6, 7, 8).

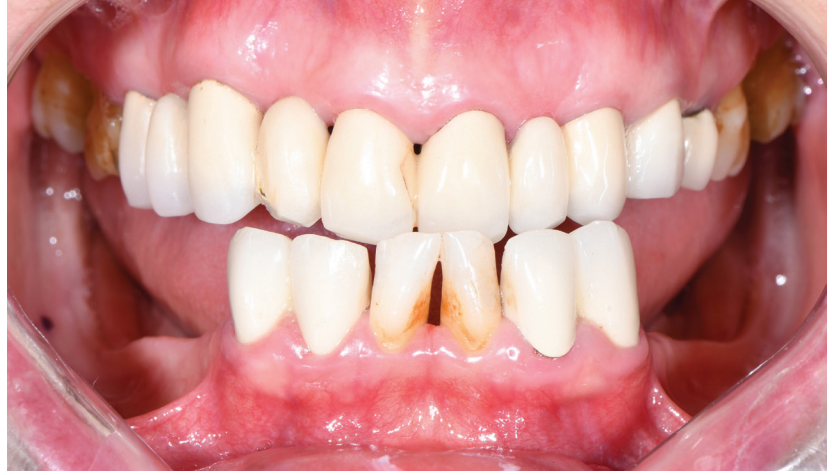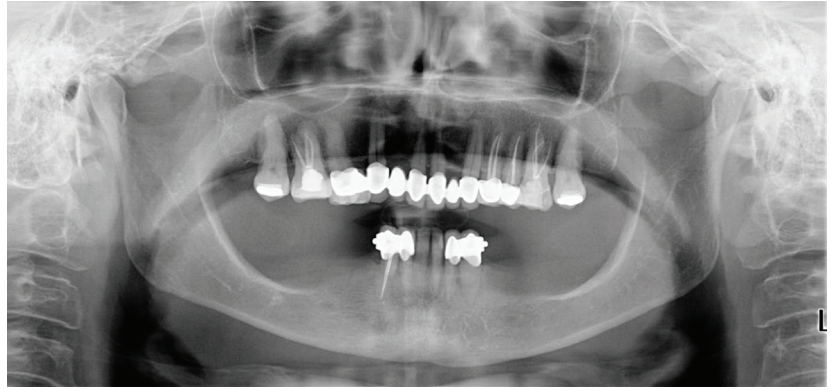
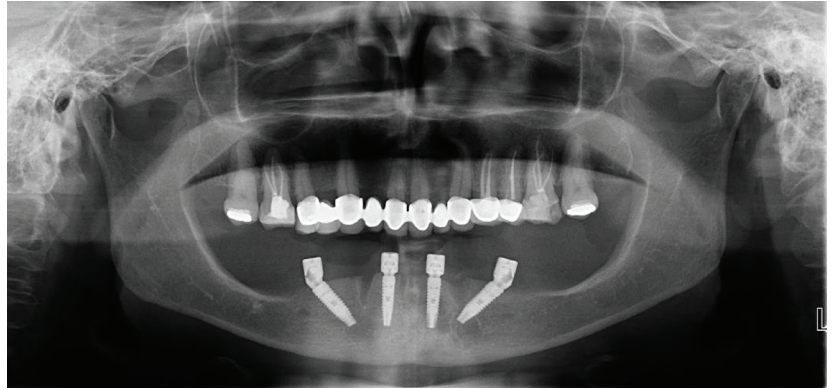
Bu vaka raporunda, alt çene anterior bölgede periodontal açıdan sağlıklı olmadığı için çekimi planlanan dişleri bulunan ve posterior bölgede implant yerleşimi için yeterli yükseklikte kemiği bulunmayan hastada, Quattrofix implant konsepti ile mental foramen'ler arasına yerleştirilecek ikisi paralel ikisi de distale eğimli dört implant üzeri bir sabit protetik restorasyon operasyon gününde uygulanmıştır.

VAKA

Herhangi bir sistemik rahatsızlığı bulunmayan 58 yaşındaki kadın hasta, alt çene posteriodaki diş eksiklikleri ve çiğneme güçlükleri sebebiyle İstanbul Üniversitesi Diş Hekimliği Fakültesi Protetik Diş Tedavisi Anabilim Dalı'na başvurmuştur. Yapılan muayene sonucunda hastanın üst çenesinde herhangi bir şikayetin bulunmadığı, alt çenesinde ise yalnızca kanin dişlerine kadar anterior dişlerin mevcut olduğu gözlemlenmiştir. Hasta defalarca protez yaptırdığını fakat kullanmadığını belirtmiş ve kesinlikle sabit bir protez istediğini dile getirmiştir. Alt çenede mevcut olan dişlerde periodontal yıkım gözlemlenmiş, derin cepler sebebiyle (>5 mm) (Resim 1) bu dişlerin ağızda tutulamayacağına karar verilerek çekimi planlanmıştır.

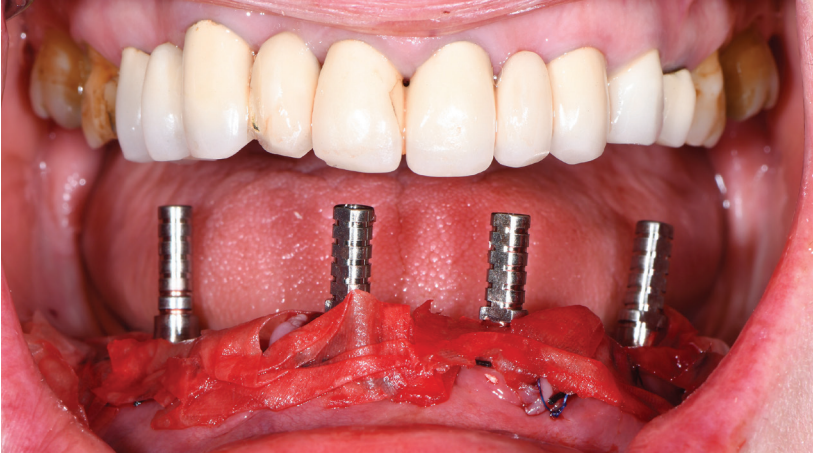
Hasta hareketli protez kullanmak istemediğinden dolayı implant üzeri sabit protetik tedavi alternatifleri düşünülmüştür. Hastanın operasyon öncesi alınan tomografi ve panoramik röntgen görüntülerinde, anterior bölgede implant yerleşimi için uygun hacimde kemik gözlemlenmesine rağmen; posterior bölgelerde ciddi bir vertikal kemik kaybının olduğu saptanmış ve implant yerleşimine izin verecek miktarda kemik hacminin bulunmadığı gözlemlendiği için (Resim 2) alt çenede Quattrofix konseptinin uygulanmasına karar verilmiştir. Anterior bölgedeki kemiğin vertikal ve horizontal açıdan yeterli hacmi olması sebebiyle hemen yükleme yapılması planlanmıştır. Bu sebeple cerrahi öncesinde hastadan alt ve üst çene ölçüsü alınmış, çeneler arası ilişkiler kaydedilmiştir. Daha sonra alt çene arka bölgeye diş dizimi yapılarak hastada bir dişli prova seansı gerçekleştirilmiştir. Son olarak alçı model üzerindeki dişler kazınarak alt tam protez yapılmıştır.

Hastanın alt dişlerinin çekimini takiben, orta hatta pilot frezle açılan 2 mm derinliğindeki oluğun içerisine okluzal kavisi izleyecek şekilde prefabrike

**Resim 1.****Resim 2.****Resim 3.**

titanyum açılardırma rehberi yerleştirilmiştir. İki aksiyel ve iki açılı olmak üzere mikroyivlere ve apikale doğru konikleşen implant gövdesine sahip Mode Level implantlar intraforaminal bölgeye uygun şekilde yerleştirilmiştir. Anterior bölgeye dikey olarak yerleştirilen iki implant 13 mm boy ve 3.75 mm çapında, mental foramen bölgesine denk gelen ve sinire zarar vermemek

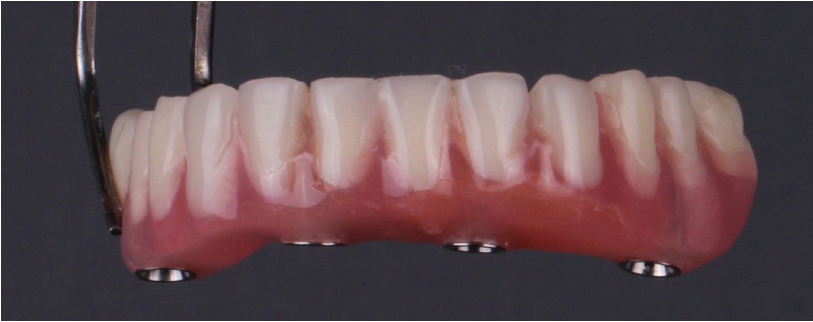amacıyla açılardırma rehberi kullanılarak 30°'lik bir açıyla yerleştirilen posterior iki implant ise 13 mm boy ve 4.1 mm çapında kullanılmıştır (Resim 3). İmplantlarda minimal yerleştirme torku değeri olan 35 Ncm sağlanmış ve Ostell ölçüm cihazı ile stabilite minimum 72 ISQ değerinde ölçülmüştür. Bu sebeple hemen yükleme yapılmasında herhangi bir sakınca bulunmamıştır.



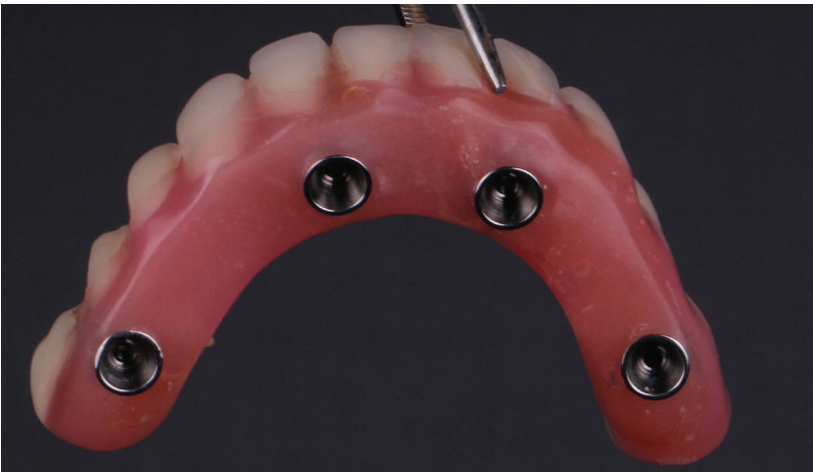Resim 4.

İmplantların yerleştirilmesinden sonra uygun açılı Multi base abutmentlar (Mode Medikal, Türkiye) seçilerek implantların üzerine vidalanmıştır. Daha sonra yumuşak dokunun primer olarak dikilmesini takiben multi-base abutmentlar üzerine kapama vidaları yerleştirilmiştir. Hazırlanmış olan alt tam protezin doku yüzeyinden kondansasyon silikonu (Oxasil, Kulzer, Almanya) ile ölçü alınarak kapama

vidalarının denk geldiği yerler tespit edilmiş ve bu bölgelerden delikler açılmıştır. Daha sonra kapama vidaları çıkarılarak multi base abutmentların üzerine geçici abutmentlar yerleştirilmiştir (Resim 4). Protez tekrar ağızda denenip abutmentlara temas etmemesi sağlanmıştır. Dikiş olan kısımlar izole edildikten sonra; otopolimerizan diakrilat kaide materyali (Qu Resin, Bredent, İngiltere) kullanılarak geçici



Resim 5 a.



Resim 5 b.

abutmentler proteze adapte edilmiş; tesviye yapılarak abutmentların protez dışında kalan kısımları kesilmiş, aynı zamanda protezin doku yüzeyleri operasyon sahasını irrite etmeyecek şekilde dış bükey hale getirilerek cilalanmıştır (Resim 5a ve 5b).

Geçici hibrit protez daha sonra ağız içinde denenmiş ve multi-base abutmentların üzerine vidalanmıştır. Vida boşlukları teflon bant ile doldurularak kompozit materyali (Dynamic plus, President Dental, Almanya) ile kapatılmıştır. Protezin son haliyle, kontrol amaçlı bir panoramik görüntü alınmıştır (Resim 6). Protezde kanin koruyuculu oklüzyon oluşturulmuş, oklüzyon maksimum interkuspidasyon ve lateral hareketlerde kontrol edilerek erken temasların eliminasyonu sağlanmıştır. Posterior bölgede daha dar çapta dişler kullanılmış ve ikinci büyük azı dişleri proteze dahil edilmemiştir. Böylece bu bölgelere gelebilecek olan osseointegrasyon sürecindeki implantlara lateral kuvvet miktarı azaltılmaya çalışılmıştır (Resim 7a ve 7b). Protezinin takılmasını takiben ertesi gün oklüzyon kontrolü yapılmıştır. Daimi protez yapım aşamasına kadar geçen 3 aylık süreçte, çığneme kaslarının yeni oklüzal dikey boyuta alışması sırasında çeşitli kasılmalara uğrayarak mevcut oklüzyonu değiştirebilme ihtimali göz önünde bulundurulmuş ve oklüzyon kontrolü tekrarlanmıştır. Ayrıca protez altındaki yumuşak dokuların sağlığı da kontrol edilmiştir. Bu süreçte implant veya protezde herhangi bir komplikasyona rastlanmamıştır.

TARTIŞMA

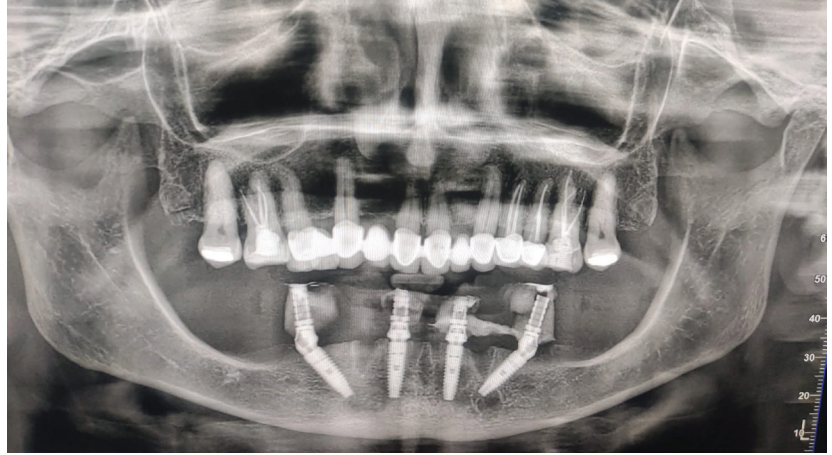
Dört implant üzeri sabit protetik restorasyon tedavisinin başarı oranı pek çok araştırmacı tarafından incelenmiştir. Bu tedavi konsepti ile ilgili Lopes ve arkadaşları (9) tarafından yapılan çalışmada 5 yıllık gözlem sonucunda implantların sağ kalım oranı %96.6 olarak bulunmuştur. Malo ve arkadaşları (10) ise sadece alt çenede yaptıkları 10 yıllık takip sonucunda bu oranı

%94.8 olarak bulmuşlardır. Protez sağ kalım oranını inceleyen en az 5 yıl takipli çalışmalara bakıldığında ise sağ kalım oranlarının %82.1 ile %100 arasında değişmekte olduğu gözlemlenmiştir (11, 12). Bu sonuçlar ışığında, Quattrofix konsepti gibi anterior bölgeye yerleştirilecek dört implant üzerine uygulanacak olan protetik tedavinin, başarı şansı daha düşük olan ileri cerrahi yöntemlerin uygulanmasına göre rahatlıkla tercih edilebileceği görülmektedir.

Bu konseptte çeşitli protetik komplikasyonlar ile karşılaştığı bildirilmiştir. En sık karşılaşılan komplikasyon akriliğin kırılması ve vida gevşemesi olarak belirtilmiştir (6, 13). Dört implant üzeri hemen yüklenen 1201 sabit protezi inceleyen çalışmada, geçici protezlerin %4,8'inde akrilikte çatlak gözlemlenmiştir. Metal alt yapı tasarlanarak daha rijit ve esnek olmayan protez tasarımları ile bu sorunların önüne geçilebileceği vurgulanmıştır (14). Tsigarida ve arkadaşları (15) tarafından yapılan sistematik derlemede, tam dişsiz alt çenelerde hemen yüklemeye yapılan durumlarda geçici protezin; sabit veya hareketli hibrit akrilik şeklinde dizayn edilmesinin protezin başarısına ve mekanik komplikasyonlarına anlamlı derecede etki etmeyeceği saptanmıştır.

Oklüzyonun protetik başarıya önemli bir etkisi mevcuttur. Yapılan araştırmalarda, kanin ve posterior dişlerde bilateral nokta temaslarının oluşturulması ve posterior bölgede kullanılan dişlerin oklüzal tablalarının dar yapılarak eksentrik kuvvetlere maruz kalmamalarının sağlanması ile protez başarısının artacağı vurgulanmıştır. Ayrıca lateral hareketlerde, kanin koruyuculu oklüzyonun kullanımının grup fonksiyon ve lingualize oklüzyona göre implantların sağ kalımını ve protetik başarıyı artırdığı saptanmıştır (16, 17).

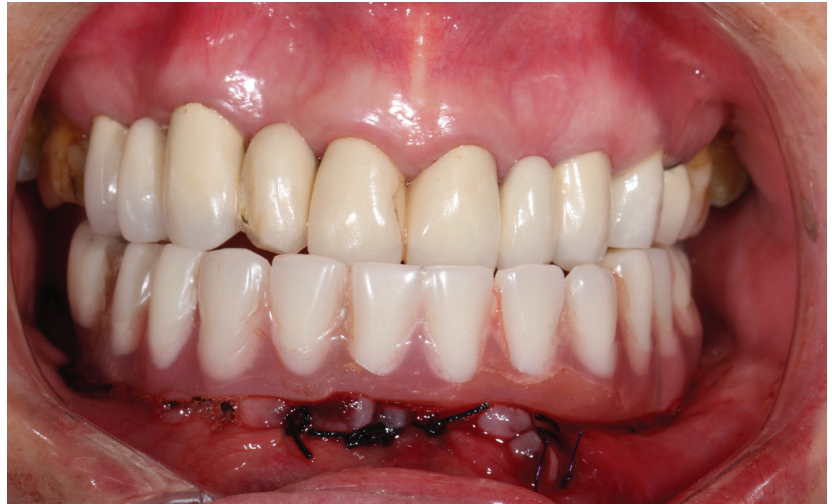Anterior bölgeye yerleştirilen dört implant üzerine uygulanan protetik



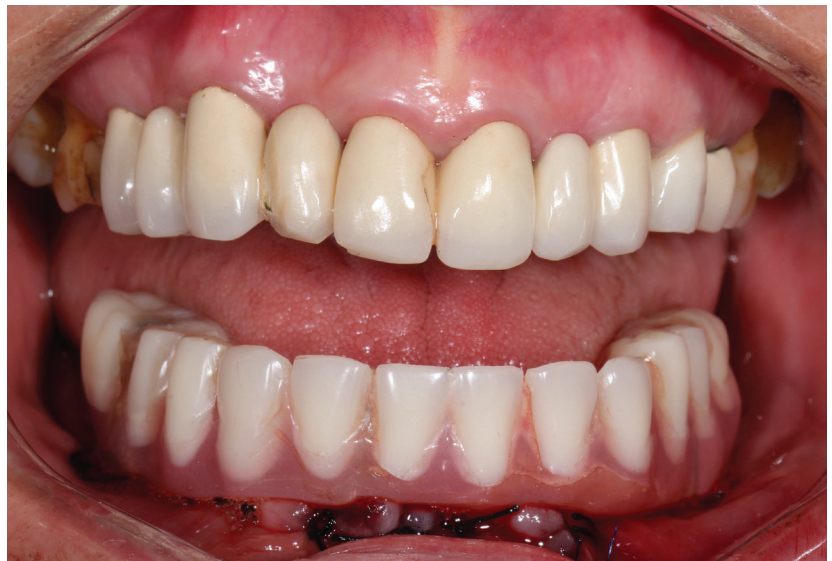Resim 6.

tedavilerin operasyon gününde yüklenmesinin başarısını inceleyen çalışmaların toplandığı bir sistematik ana-

lizde, dental implantların uygulanması sırasında 30 ile 50 Ncm arasında elde edilecek tork değerinin hemen yük-



Resim 7 a.



Resim 7 b.

leme yapılması için yeterli olabileceği sonucuna varılmıştır (6). Başka bir çalışmada ise, stabilitelelerinin Ostell ölçüm cihazıyla 54 ISQ değerinin üzerinde ölçüldüğü implantlarda hemen yükleme yapılabileceği açıklanmıştır (18). Bu vakada da implantlarda minimum 35Ncm tork ve 72 ISQ değerleri sağlanmıştır. Posterior implant eğiminin, implant ve protezin başarısına olan etkisinin ölçüldüğü çalışmalar incelendiğinde, 30° ile 45° arasındaki açılmaların sıklıkla tercih edildiği gözlemlenmiştir. Bu sayede distal kantilever uzunluğu ve implantlara gelen stres miktarı en aza indirilmektedir (10, 12, 16, 19). Bu vakada da yak-

laşık olarak 30°'lik açılmaya sahip posterior implantlar uygulanmıştır. Ancak, Chrcanovic ve arkadaşlarının (20) yaptığı çalışmada posterior implant eğiminin başarıya ve marjinal kemik kaybına direkt olarak etkisinin olmayacağını savunmuştur.

SONUÇ

Quattrofix tedavi seçeneği ile, anterior bölgeye ikisi düz ikisi açılı olarak yerleştirilen dört implant sayesinde ileri bir cerrahi işlem gerekmeden sabit protetik restorasyonlar ile tam dişsiz çeneler rehabilite edilebilmektedir. Ameliyat sahası riskli anatomik bölgelerden uzaklaşmakta, eğimli yer-

leştirilen distal implantlar sayesinde posterior kantilever artırılabilen ve hasta açısından maliyet düşmektedir. Hemen yükleme ile yaklaşık olarak üç ay beklenilmesine gerek kalmadan hastalar operasyon günü implantların üzerine yerleştirilen geçici sabit protezler aracılığıyla estetik ve fonksiyonel olarak rehabilite edilebilmekte ve klinikten sabit protezleriyle ayrılabilirler.

Çıkar Çatışması Açıklaması:

Yazarlar, bu makale hakkında herhangi bir ticari şirket ile herhangi bir ilişkilerinin veya finansal çıkarlarının olmadığını açıklamıştır.

KAYNAKLAR

- 1) Branemark PI. Vital microscopy of bone marrow in rabbit. *Scand J Clin Lab Invest.* 1959; 11 Supp 38: 1-82.
- 2) Küçük Kurt S, Konjenital bir oligodonti vakasının all-on-4 dental implant konsepti ile tedavisi, *Aydın Dental Journal*, 2019.
- 3) Ratiu CA, Porumb A, Ciavoi G, Immediate loading all on 4- all on 6 in total maxillary edentulous, *International Journal of Medical Reviews and Case Reports*, 2020, 4(7):50-54.
- 4) Ben Hadj Hassine M, Bucci P, Gasparro R, Di Lauro AE, Sammartino G. Safe approach in "All-on-four" technique: a case report. *Ann Stomatol (Roma)*. 2015 Feb 9;5(4):142-5.
- 5) Sorni M, Guarinos J, Garcia O, Peñarrocha M. Implant rehabilitation of the atrophic upper jaw: a review of the literature since 1999. *Med Oral Patol Oral Cir Bucal.* 2005;10(Suppl 1):E45-56
- 6) Soto-Penalzoza D, Zaragoza-Alonso R, Penarrocha-Diago M, Penarrocha-Diago M. The all-on-four treatment concept: Systematic review. *J Clin Exp Dent.* 2017; 9: e474-e488.
- 7) Malo P, Rangert B, Nobre M. "All-on-Four" immediate- function concept with Branemark System implants for completely edentulous mandibles: a retrospective clinical study. *Clin Implant Dent Relat Res* 2003;5 (1):2-9.
- 8) Testori F, Galli M, del Fabro M., Immediate loading -A New Era in Oral Implantology, Quintessence Publishing 2011, 9-51.
- 9) Lopes A, Malo P, de Araujo Nobre M, Sanchez-Fernandez E. The NobelGuide(R) All-on-4(R) Treatment Concept for Rehabilitation of Edentulous Jaws: A Prospective Report on Medium- and Long- Term Outcomes. *Clin Implant Dent Relat Res* 2015;17 (2):406-16.
- 10) Malo P, de Araujo Nobre M, Lopes A, Moss SM, Molina GJ. A longitudinal study of the survival of All-on-4 implants in the mandible with up to 10 years of follow-up. *J Am Dent Assoc* 2011;142(3):310-20.
- 11) Tallarico M, Canullo L, Pisano M, et al. An up to 7- Year Retrospective Analysis of Biologic and Technical Complication With the All-on-4 Concept. *J Oral Implantol* 2016;42(3):265-71.
- 12) Ayna M, Gülses A, Acil Y. A comparative study on 7-year results of "All-on-FourTM" immediate-function concept for completely edentulous mandibles: metal-ceramic vs. bar-retained superstructures. *Odontology* 2018;106(1):73-82.
- 13) Francetti L, Corbella S, Taschieri S, Cavalli N, Del Fabbro M. Medium- and Long-Term Complications in Full-Arch Rehabilitations Supported by Upright and Tilted Implants. *Clin Implant Dent Relat Res.* 2015;17:758-64.
- 14) Patzelt SBM, Bahat O, Reynolds MA, Strub JR, The All-on-Four treatment concept: A systematic review. *Clin. Implant Dent. Relat. Res.* 2014, 16(6):836-55
- 15) Tsigarida A, Chochlidakis K, A comparison between fixed and removable mandibular implant supported full arch prostheses: An overview of systematic reviews. *Int J. Prosthodont.* 2021;34:85-92.
- 16) Taruna M, Chittaranjan B, Sudheer N, Tella S, Abusaad MD, Prosthodontic perspective to All-On-4 concept for dental implants, *Journal of Clinical and Diagnostic Research*, 2014;8(10):16-19.
- 17) Türker N, Alkiş HT, Sadowsky SJ, Büyükkaplan ŞU, Effects of occlusal scheme on All-On-4 abutments, screws and prostheses: A three dimensional finite element study. *J. Oral Implantol.* 2021;47(1):18-24.
- 18) Nedir R, Bischof M, Szmukler MS, Bernard JP, Samson J, Predicting osseointegration by means of implant primary stability. *Clinical Oral Implants Research.* 2004;15:520-528.
- 19) Di P, Lin Y, Li JH, Luo J, Qiu LX, Chen B. The All-on-Four implant therapy protocol in the management of edentulous Chinese patients. *Int J Prosthodont.* 2013;26:509-16.
- 20) Chrcanovic BR, Albrektsson T, Wennerberg A. Tilted versus axially placed dental implants: a meta-analysis. *J Dent.* 2015;43:149-70.

YAZIŞMA ADRESİ

Arş. Gör. Dt. Berk Bilgen

İstanbul Üniversitesi Diş Hekimliği Fakültesi, Protetik Diş Tedavisi AD.
Prof. Dr. Cavit Orhan Tüngenil Sok. No: 4, Vezneciler, Fatih - İstanbul
Tel: 0538 549 27 74 • e-posta: berk.bilgen@istanbul.edu.tr