

# İki parçalı implant sistemleri ile tedavisi zor olguların monoblok bükülebilir implantlar ile sağaltımı

## Using monoblock bendable implants instead of two-pieces implant in treating difficult cases

### ÖZET

Tam ve bölümlü dişsizliklerde implant tedavisi ile eksik dişlerin yerine konulması uzun yıllardır uygulanmaktadır. Ancak yeterli kemik hacmi bulunmayan çenelerde implant yerleşimi ya mümkün olamamakta ya da ileri cerrahi işlemleri gerektirmektedir. Kemik kazanımı birçok vakada mümkün olsa da tedavi sürecini ve dolayısıyla hastanın dişsiz kaldığı süreyi uzatmaktadır. Bu makalede ileri derece alveolar kemik rezorpsiyonu bulunan vakalarda klasik implant ve ogmentasyon teknikleriyle kemik kazanımına ihtiyaç olmadan monoblok bükülebilir implantlar kullanılarak 72 saat içerisinde erken yükleme prosedürü anlatılmıştır.

### Anahtar kelimeler

Tek Parça İmplant, Hemen Yükleme, Bükülebilir İmplant, 72 Saat, Alveolar Kret Rezorpsiyonu, All-On-4

### ABSTRACT

Implant treatment and replacement of missing teeth in complete and partial edentulism have been practiced for many years. However, implant placement in jaws with insufficient bone volume is either not possible or requires advanced surgical procedures. Although bone augmentation is possible in many cases, it prolongs the treatment process and therefore the duration of the patient's edentulousness. In cases with advanced alveolar bone resorption, the procedure for early loading within 72 hours using monoblock bendable implants without the need for bone recovery using 2 pieces implant and augmentation techniques is described in the article.

### Key words

Monoblok İmplant, İmmediat Loading, Bendable İmplant, 72 Hours, Alveolar Bone Resorption, All-On-4

### GİRİŞ

İmplantlar diş eksikliklerinin tedavisinde sıklıkla kullanılmaktadır. Fakat uzun osseoentegrasyon süresi diş eksikliğinin tamamlanmasında çeşitli zorluklara neden olmaktadır (4). İmplant yapıldıktan sonra yükleme için beklenmesi sürecinde, geçici dişlerle veya dişsiz şekilde beklemenin, hastada estetik ve fonksiyonel problemler oluşturması ve çekim sonrası anatomik konturların sert ve yumuşak dokuda kaybolması implant uygulamasında en çok karşılaşılan problemlerdendir (6). Bükülebilir, hemen yüklenebilir monoblok implantların kullanımı özellikle dişsizlik vakalarının kısa sürede çözümü noktasında umut veren gelişmeler sunmaktadır.

Literatürde bükülebilir monoblok implantların hemen yüklenmesiyle ilgili yüksek başarı oranlarına sahip birçok çalışma bulunmaktadır (12, 13, 14). Erken yüklemeyi etkileyebilecek, primer implant stabilitesi, implant materyalinin özellikleri, osseoentegrasyon, protez tasarımı ve konakla ilgili faktörler gibi değişkenler de ayrıca değerlendirilmelidir (5).

Günümüzde çoğu cerrahi ve restoratif durumda kullanılacak birçok implant sistemleri ve parçaları vardır. Fakat birçok farklı parça ve prosedür varlığı bu implant sistemlerinin uygulanması ve idamesinde sıkıntılar oluşturmaktadır.

Monoblok bükülebilir implant sistemleri abutment ve implantın birlikte olduğu sistemlerdir. Bu tasarımın avantajları olarak aşağıdaki hususlar öne çıkmaktadır. Abutment vidasının klasik sistemlerde olduğu gibi yüklemeye sonra gevşeme ihtimali bulunmaz (7, 2). Açılardırma ihtiyacı olan bölgelerde, orijinal abutment yapısı korunarak, üretici firmaların belirttiği değerlerde (genellikle 20 °- 45 ° açı ile) abutment bükülerek açı verilebilir. Gingivaformer ve abutmentin prova aşamalarında takıp çıkarılırken oluşan epitel zedelenmelerinin ve buna bağlı olarak gelişen kemik rezorpsiyonlarının ve oluşan zaman kaybının önüne geçilir (8). Bununla birlikte parlak yüzey tasarımına sahip boyun kısmı periimplantitis riskini önlemede etkilidir (3). Protetik uygulama prosedürü iki parçalı implant sistemlerine göre göreceli olarak çok daha basit ve hızlıdır (1).

Bu çalışmanın amacı ileri derecede rezorbe kretlerde monoblok bükülebilir implantlar kullanılarak tedavisi ve implantların 72 saat

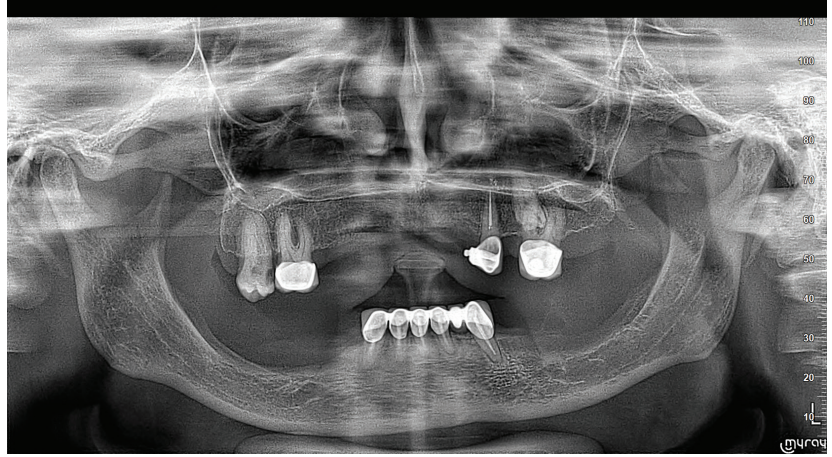
içerisinde immedat olarak yüklemesi ni incelemektir.

### OLGU

65 yaşında kadın hasta diş eksikliği şikâyetiyle başvurmuştur. Hastanın mevcutta 17, 16, 23, 26, 33, 31, 41, 42, 43 numaralı dişleri bulunmaktadır. Hastanın yapılan radyolojik incelemesinde mandibula posterior bölgede ileri derecede kemik rezorpsiyonu izlenmiştir (Resim1).

Hastanın üst çene anterior alanda 16 nolu dişin mezialinden 24 nolu dişin mezialine kadar kemik kalınlığı bukko-palatinal yönde 1,25 mm'ye kadar düşmüş ve ileri kemik yıkımı görülmektedir (Resim 2 ve 3).

Hastanın 17, 33, 31, 41, 42, 43 numaralı dişlerinin çekilip immedat olarak monoblok bükülebilir implantların (Provo, Mode Medikal, İstanbul, Tür-

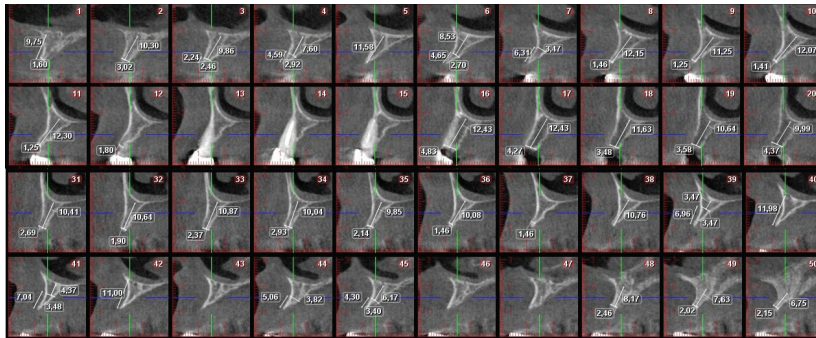


Resim 1:

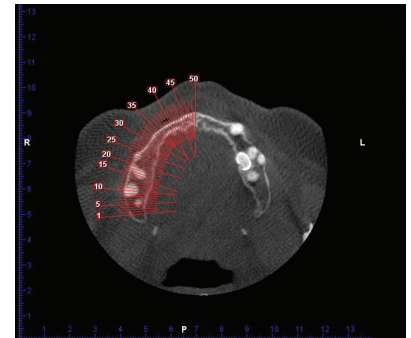
kiye) uygulanması ve alt çenede iki parçalı implantların (Level, Mode Medikal, İstanbul, Türkiye) All-on-4 tekniği ile uygulanmasıyla 72 saat içerisinde üst yapısının kalıcı olarak yüklenmesi planlanmıştır.

Hastanın ilgili dişleri çekilip mandibu-

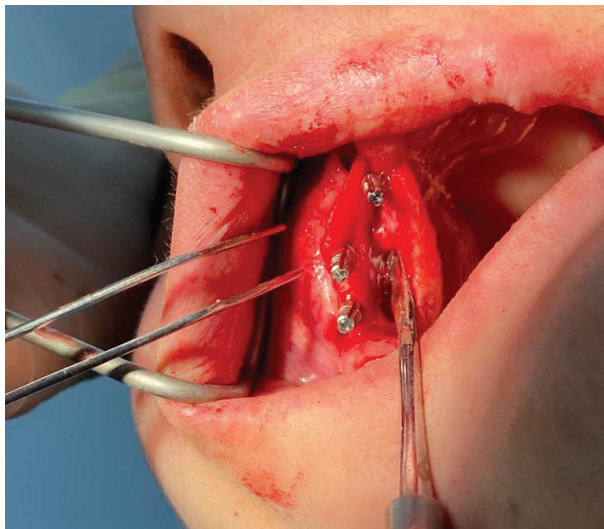
la anterior bölgede kret tepesi düzleştirilerek platform haline getirilmiştir, bu sayede ileri derecede rezorbe olan mandibular kret tepesinin bukko-lingual olarak genişliği artırılmıştır. Osteotomi, mental foramenlerin belirlediği anatomik sınırlar gözetilerek yapılmıştır.



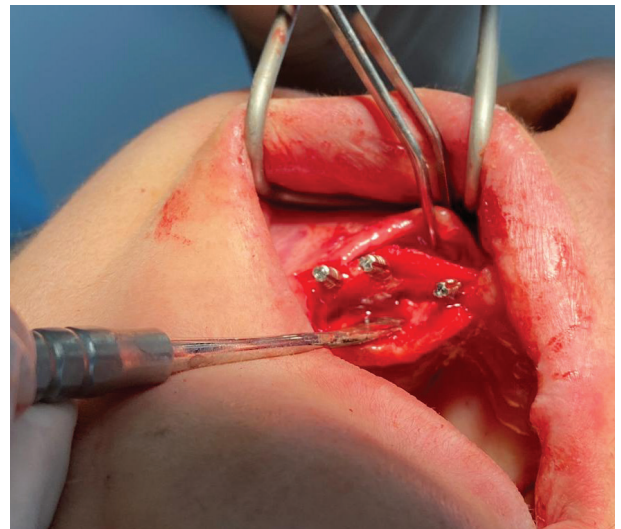
Resim 2:



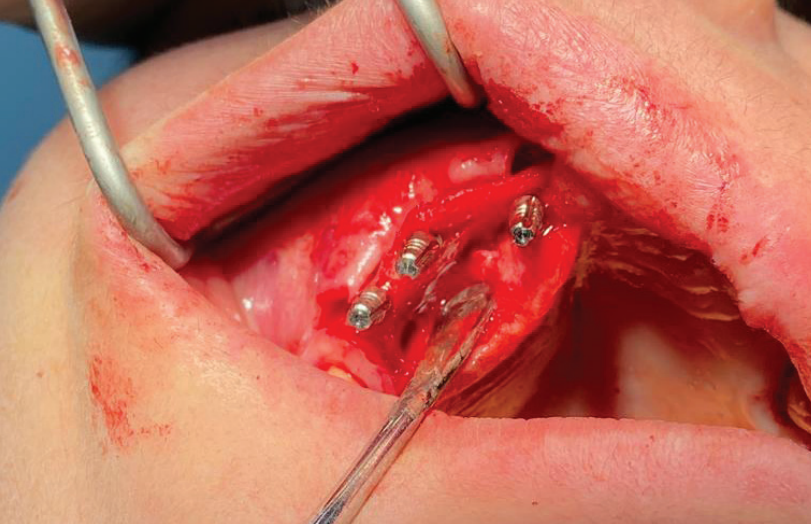
Resim 3:



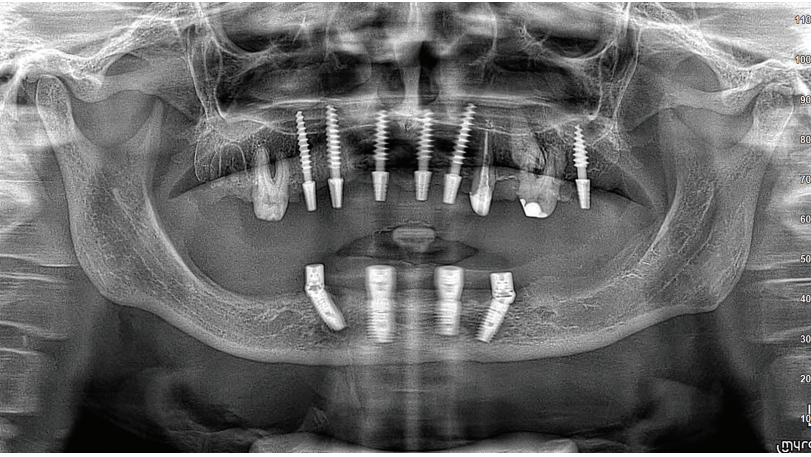
Resim 4:



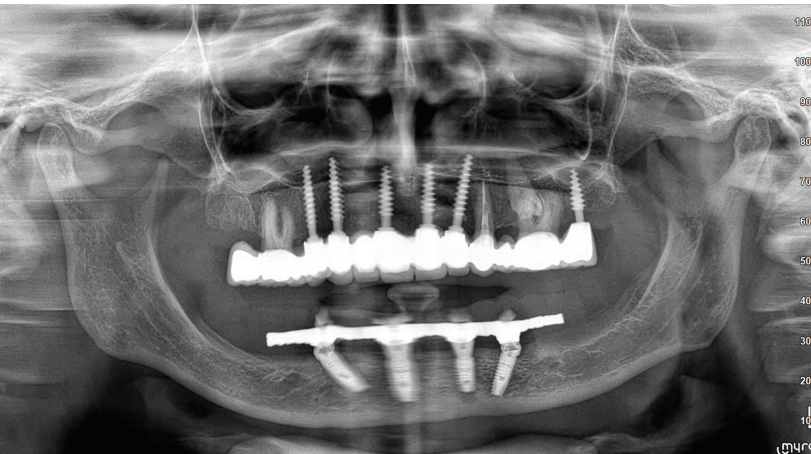
Resim 5:



Resim 6:



Resim 7:



Resim 8:

Maksillada alveolar kret bukko-palatal olarak yeterli genişlikte olmadığından monoblok bükülebilir implantlar tercih edilmiştir (Mode Provo implantlar:  $\text{Ø}4,5/12$  mm,  $\text{Ø}3,0/15$

mm,  $\text{Ø}3,0/12$  mm,  $\text{Ø}3,0/12$  mm,  $\text{Ø}3,0/15$  mm,  $\text{Ø}4,0/10$  mm). Mandibulaya ise platform-switch ve konik abutment bağlantı özellikli iki parçalı implantlar yerleştirilmiştir (Mode Le-

vel implantlar:  $\text{Ø}3,7/8$  mm,  $\text{Ø}4,1/10$  mm,  $\text{Ø}4,1/10$  mm,  $\text{Ø}4,1/10$  mm). 14 numaralı implantın yerleşimi sırasında vestibul kortikal kemikte implant hizasında kırılma gözlenmesine rağmen 35 N tork alınmıştır (Resim 4-6). Implantların uygulaması ve açlandırılmaları tamamlanmıştır (Resim 7).

Açık kaşık tekniğiyle alt çene implant ölçüsü, provo protetik kitler ile üst çene implant ölçüsü ve kapanış kaydı alınmıştır. Mandibulada iki adet  $30^\circ$  açılı multi-base ve iki adet multi-unit abutment kullanılarak vidalı bir sabit restorasyon yapılmıştır. 72 saat içerisinde protetik aşama tamamlanmış ve protezin hasta ağızında uygulama ve teslimi yapılmıştır (Resim 8).

### TARTIŞMA

Bükülebilir monoblok implantlar immedat loading imkânı sunarak tüm protetik işlemlerin kalıcı üst yapılar ile 72 saat içerisinde tamamlanmasına olanak verir. Erken yüklenebilmesi ve bekleme süresini kısaltması sayesinde diş eksikliğinin tamamlanmasında başarılı bir yöntemdir (11).

Yetersiz kemik hacmi olan ve klasik implant sistemleri ile ancak ogmentasyon yapılarak implant uygulanabileceği bölgelerde dahi kolaylıkla uygulanabilmesine ve yüksek tork kuvveti alınabilmesine imkân sağlar (15). Provo implantlar geniş bıçak aralığı ve kompresyon sağlayan yivleri bulunan yüzey tasarımı sayesinde yüksek tork kuvveti alınarak primer stabilizasyon sağlanmasına imkân vermektedir. Bu olguda 3.0 çapa sahip provo implantlar kullanılarak 35 N ve üzerinde elde edilen tork kuvvetleri ile immedat yükleme için gerekli ilk koşul sağlanmıştır. Eğer monoblok bükülebilir implantlar yerine iki parçalı implant sistemleri kullanılması tercih edilseydi mutlaka ogmentasyon teknikleri ile yeni kemik oluşturulması gerekmekeydi. İleri kemik kaybı nedeniyle otojen blok greft uygulaması gereken böyle bir olguda implantların faal hale

gelebilmesi için yaklaşık 10-12 aylık bir süre gerekmektedir (7).

Monoblok bükülebilir implantlar, tasarımı sayesinde abutment implant birleşim noktasından bakteri deşarjını engeller. Kemik rezorpsiyonu ve peri-implantitis riskini azaltır (10).

Hızlı cerrahi protokolü sayesinde hekimin uygulama süresini kısaltması ve hastanın daha konforlu bir cerrahi süreç yaşaması çok değerlidir.

Bükülebilir monoblok implantlar çekim soketi gibi açılardırma ihtiyacı olan bölgelerde uygulandığında dahi bükülebilir olması sayesinde protetik uyulama açısından 17 ve 30 derece gibi kalıplara bağlı kalmadan paralellik

rahatlıkla sağlanabilir.

Bükülebilir monoblok implantların sabit, esnemeyen üst yapılar vasıtasıyla splintlenerek 72 saat içerisinde immediat yükleme ile fonksiyona sokulması önerilmektedir (12). Literatürde periodontal açıdan sağlıklı dişler ile implantların; esnemeyen tek parça üst yapılar ile splintlenmesinin uzun dönem başarılı sonuçları olduğunu gösteren çalışmalar bulunmaktadır (16). Bu doğrultuda splintlemenin faydalarından yararlanmak amacıyla implant ve dişleri kapsayan tek parça monolitik zirkonyum esaslı protetik tasarım uygulanmıştır.

## SONUÇ

Günümüzde implant tedavisi sürekli

gelişen, yenilenen bir tedavidir. Monoblok bükülebilir implantlar, 72 saat içerisinde erken yükleme imkânı sunarak hastanın osseoentegrasyon süresini dişsiz değil kalıcı ve estetik dişlerle geçirmesini sağlamakta ve sosyal ve fonksiyonel açıdan kişinin yaşam kalitesine katkı sunmaktadır. Ayrıca yapılan işlem sayısı ve süresini azaltarak implant tedavisi nedeniyle oluşan zaman ve konfor kaybını ortadan kaldırmaktadır.

All-on-4 tekniği ve hibrit protez tasarımının immediat yükleme prosedürlerindeki başarısı gösterilmiştir.

Bu çalışmada yapılan uygulamada da görüldüğü üzere, monoblok implant sistemleri tam dişsizlik olgularının immediat sağaltımında kullanılabilir.

## KAYNAKLAR

1. Agbaje JO, Diederich H: Minimal Invasive Concept for the Rehabilitation of Edentulous Jaw with One-piece Implants. *Int J Case Rep Short Rev* 2018, 4(2): 027-030.
2. Binon PP: Evaluation of the effectiveness of a technique to prevent screw loosening. *J Prosthet Dent* 1998, 42:71-89.
3. Bollen CML, Papaioanno W, Van Eldere J, Schepers E, Quirynen Van Steenberghe D: The influence of abutment surface roughness on plaque accumulation and peri-implant mucositis. *Clin Oral Implants Res* 1996, 7: 201-211.
4. Buser D, Chappuis V, Belser UC, Chen S: Implant placement post extraction in esthetic single tooth sites: when immediate, when early, when late? *Periodontol* 2000. 2017, Feb;73(1):84-102.
5. Degidi M, Perrotti V, Piattelli A: Immediately Loaded Titanium Implants with a Porous Anodized Surface with at Least 36 Months of Follow-Up. *Clin Implant Dent Relat Res* 2006, 8: 169-177.
6. Dhillon N, Dhiman RK, Kumar D, Rath MK: Restoring smile: An integrated prosthodontic approach. *Med J Armed Forces India* 2015, Dec;71(Suppl 2):517.
7. Elakkiya S, Ramesh AS, Prabhu K: Systematic analysis on the efficacy of bone enhancement methods used for success in dental implants. *J Indian Prosthodont Soc* 2017, 17(3), 219-225.
8. Finne K, Rompen E, Toljanic J: Prospective multicenter study of marginal bone level and soft tissue health of a one-piece implant after two years. *J Prosthet Dent* 2007, Jun;97(6 Suppl):S79-85.
9. Gaur V, Doshi A, Ihde S, Fernandes G: Immediate loading of edentulous mandibular arch with screw retained final prosthesis on strategic implants® with single piece multi unit abutment heads: A case report. *BAOJ Dent* 2018, 4:042.
10. Ighait G, Schwarz F, Winter RR, Mihatic I, Stimmelmayer M, Schliephake H: Epithelial attachment and downgrowth on dental implant abutments—a comprehensive review. *J Esthet Restor Dent* 2014, Sep;26(5):324-31.
11. Jaffin RA, Kumar A, Berman CL: Immediate Loading of Implants in Partially and Fully Edentulous Jaws: A Series of 27 Case Reports. *J Periodontol* 2000, 71: 833-838.
12. Lazarov A: Immediate functional loading: Results for the concept of the strategic implant®. *Ann Maxillofac Surg* 2019, 9:78-88.
13. Narang S, Narang A, Jain K, Bhatia V: Multiple immediate implants placement with immediate loading. *J Indian Soc Periodontol* 2014, 18:648-50.
14. Shanmugasundaram M, Priya Bharathi: KOS one piece implant an excellent choice in resorbed and narrow ridge – a case report. *International Journal of Advances in Case Reports* 2018, 44-46.
15. Wu AY, Hsu JT, Chee W, Lin YT, Fuh LJ, Huang HL: Biomechanical evaluation of one-piece and two-piece small-diameter dental implants: In-vitro experimental and three-dimensional finite element analyses. *J Formos Med Assoc* 2016, Sep;115(9):794-800.
16. Kindberg H, Gunne J, Kronström M: Tooth and implant-supported prostheses: A retrospective clinical follow-up up to 8years. *Int J Prosthodont* 2001;14:575-81

## YAZIŞMA ADRESİ

**Dr. Mustafa Sabri Şencan**

NovusKlinik, Fahrettin Kerim Gökay Cad. Pınar Apt. No: 135/2 Kat: 1 D: 2  
34722 Ziverbey, Kadıköy / İstanbul  
Cep: 0532 284 82 14 • E-posta: dsabrisencan@gmail.com